AUS DER CHIRURGISCHEN UNIVERSITÄTSKLINIK BASEL
DIREKTOR: PROFESSOR DR. C. HENSCHEN

BEITRAG ZUR KENNTNIS DER PRIMÄREN, ECHTEN CARCINOME DER APPENDIX

INAUGURAL-DISSERTATION

ZUR

ERLANGUNG DER DOKTORWÜRDE

DER

HOHEN MEDIZINISCHEN FAKULTÄT

DER

UNIVERSITÄT BASEL

VORGELEGT VON

DAVID BLUMENKOPF
WARSCHAU

Leipzig

1936

Von der Medizinischen Fakultät Basel genehmigt auf Antrag
von Professor C. Henschen.
Promotion am 20. 2. 1936.

Sonderabdruck aus der
„Zeitschrift für Krebsforschung", Jahrg. 1936, 43. Band, 2. u. 3. Heft.
(Verlag von Julius Springer, Berlin W 9).

MEINEN ELTERN

IN DANKBARKEIT UND LIEBE

In dem kürzlich im Bande 33b der Neuen Deutschen Chirurgie erschienenen, von *Reichel* bearbeiteten klinischen Teile über die Neubildungen des Darmes findet sich eine Abhandlung über die Geschwülste des Wurmfortsatzes, die eine zusammenfassende Darstellung, wie sie den zur Zeit herrschenden Anschauungen auf diesem Gebiete entspricht, gibt.

Der Wurmfortsatz wird, wenn auch selten, von allen denjenigen Neubildungen betroffen, die wir am übrigen Darm zu sehen bekommen.

Der Darstellung *Reichels* folgend werden dieselben in vier Gruppen eingeteilt.

Hier soll ausschließlich auf das Carcinom und, sofern es der Gegenstand erfordert, das Carcinoid der Appendix eingegangen werden, im übrigen sei auf die Ausführungen von *Reichel* verwiesen.

Es sei zunächst einiges über die *Carcinoide* vorausgeschickt:

Man findet in der Appendix kleine, meist gut umgrenzte, nur selten und höchstens bis zur Serosa vordringende Neubildungen, die im mikroskopischen Bilde eine gewisse Ähnlichkeit mit dem Carcinoma alveolare simplex aufweisen. Am häufigsten ist das 3. Dezennium befallen; nach der Angabe *Reichels* wird das Alter zwischen 50 und 60 Jahren, in welchem ja die echten Darmcarcinome am häufigsten vorkommen, davon nur noch mit 1% verzeichnet. Während an Darmcarcinom das männliche Geschlecht entschieden häufiger erkrankt, zählte *Simon* unter seinen 186 Fällen von Appendixcarcinoid 65,1% Frauen und 34,9% Männer.

Die *Herkunft* dieser Geschwülstchen wurde ganz verschieden gedeutet, ihr epithelialer Ursprung von den einen geleugnet, von den anderen zugegeben oder in Frage gestellt und je nachdem mit verschiedenen Namen belegt. Bemerkenswert ist die Stellungnahme *Ewings* (zit. bei *Darnall* und *Killduffe*), der sich wie folgt äußert: „Das Vorkommen eines Carcinoms in einem atrophischen Organ, das häufig Sitz chronischer Entzündung ist, ist von großem theoretischen Interesse. Die besondere Struktur und der gutartige Verlauf zeigen das Prinzip, daß jedes Organ seine besondere Form des Carcinoms hat". Daß sich die Carcinome der verschiedenen Organe, was ihre Malignität anbelangt, voneinander unterscheiden, ist eine längst bekannte Tatsache, neu mutet aber die Absicht an, die kleinen Appendixgeschwülstchen anscheinend als eine Abart eines echten

Carcinoms anzusprechen, die durch die Eigenart des Mutterbodens bedingt wäre. Aber auch diese Ansicht ist nicht mehr ganz neu, nachdem *Goetjes* schon vor Jahren in der „biologischen Minderwertigkeit der Tumorzelle" den Grund des begrenzt infiltrativen Wachstums suchte. Als Ursache hierfür betrachtet er, ebenso wie für die geringe Differenzierung des Tumorparenchyms, die Eigenart des Mutterbodens als eines in Rückbildung begriffenen Darmabschnittes. Es sei dies der Ausdruck einer von dem mütterlichen Boden der Organzellen übernommenen Rückbildungstendenz der primär versprengten Keimzellen, eine Annahme, die über die Grenzen des Hypothetischen nicht hinausgeht. Und wie steht es denn mit der physiologischen Atrophie der Appendix? Erscheint sie doch heute, nachdem der Wurmfortsatz nicht mehr als bloß rudimentäres, unnützes Anhängsel betrachtet wird (s. *Gross*; *Oberndorfer*), mehr als fraglich. Noch mehr zurückweisen muß man den Standpunkt von *Kudo*, nach dem die häufige Beschränkung des Carcinoms (gemeint sind die kleinen Tumoren) auf die Appendix durch die fast isolierte Lage des Organs, das nur mit dem Coecum mit einem dünnen Stiele in Verbindung stehe und durch seine Lymphapparatanordnung einen Schutz gegen das Eindringen des Tumors in die allgemeine Zirkulation besitze. Wenn man aber entsprechende Bilder der Appendix betrachtet und den ungeheuren Reichtum an Lymphgefäßbahnen sieht, dann begreift man, wie sehr solche Hypothesen unbegründet sein können und mit welchem Stolz die „Tonsille des Darmes", wie man die Appendix nannte, diesen Namen zu tragen verdient. Ich bin darauf eingegangen, weil es ja schließlich zum Wesen der Sache gehört, daß man sich über das zur Rede stehende Objekt mehr oder weniger ins Klare setzt, zumal es sich um ein solch vielgestaltiges Thema handelt wie es das Carcinom ist.

Die kleinen Appendixtumoren werden heute allgemein als Carcinoide bezeichnet, in Analogie mit den kleinen, ihnen histologisch verwandten Dünndarmcarcinoiden, auch „*Oberndorfer Tumoren*" genannt, nach dem Pathologen der nicht zuletzt mit ein Stück zur Erkenntnis auch der Wurmfortsatzcarcinoide beigetragen hat. Es will heißen, daß sie den echten Carcinomen in gewisser Hinsicht ähnlich, von ihnen jedoch zu trennen sind. Die Ähnlichkeit erstreckt sich nur auf das Morphologische. Die Annahme eines „gutartigen Krebses" ist aber nach *Reichel* wohl in Übereinstimmung mit dem Standpunkte der Pathologen (s. hierzu *Ribbert*, Über das Plattenepithelcarcinom der Haut) und entgegen der oben wiedergegebenen Auffassung *Ewings* durchaus abzulehnen, da dies eine Contradictio in adjecto wäre. Trotzdem kommt *Reichel* doch zum Schlusse, daß man in jedem Falle einen nicht ganz normal erscheinenden Wurmfortsatz entfernen soll, da wir zur Zeit außerstande sind, das Carcinoid bestimmt gegen ein beginnendes echtes Carcinom der Appendix abzugrenzen.

Es ist nicht Aufgabe dieser Arbeit im einzelnen auf die Carcinoide der Appendix einzugehen, sie mußten aber erwähnt und sollen im folgenden nur insofern gestreift werden, als es erforderlich sein wird. Wurden doch früher, nachdem die Aufmerksamkeit auf die kleinen Tumoren gelenkt wurde, dieselben mit den echten, in ihrer Malignität den anderen Magendarmcarcinomen in keiner Weise nachstehenden, an der Appendix zweifellos primär vorkommenden Carcinomen durcheinander geworfen und die überwiegende Mehrzahl der Carcinoide als echte Carcinome der Appendix veröffentlicht.

Primäre echte Carcinome der Appendix sind, was auch *Reichel* betont, etwas äußerst Seltenes. Und wenn in amerikanischen, auf

große Untersuchungsserien ausgedehnten Statistiken etwa ein bis einige Promille der meist chirurgisch gewonnenen Appendices Zeichen von Malignität aufwiesen, so z. B. in einer Veröffentlichung von *Reiman* (zit. bei *Vance*) von 13151 Wurmfortsätzen 0,13%, so sagt uns das über die Häufigkeit der echten primären Appendixcarcinome nicht viel aus, denn es könnten unter diesen Fällen auch Carcinoide unterlaufen sein, die, was hier und da vorkommt, in malignes Wachstum übergegangen sind. Solche Fälle sind bekannt. Als Paradigma hierzu gilt der Fall von *Lejars-Menetrier*, der in der Literatur (s. *Simon*) als „malignes Carcinoid" erwähnt wird. Hierher möchte man auch den neulich publizierten Fall von *Darnall* und *Kilduffe* rechnen. Er sei kurz geschildert:

Ein 20jähriges Mädchen, das seit 6 Monaten an Schmerzen in der rechten Bauchseite leidet, bekommt plötzlich einen Schmerzanfall und Erbrechen. Der Schmerz lokalisiert sich am folgenden Tage in der Appendixgegend. Da vor 4 Jahren appendicitische Anfälle bestanden, entschloß man sich zur Operation. Typische Appendektomie; die regionären Lymphdrüsen waren nicht vergrößert. Patientin war glatt genesen. Bei der Eröffnung der Appendix zeigt sich die Wand weißlich, fibrös verdickt und in der Wand kleine Knötchen. Kein Eiter. Die histologische Untersuchung ergab ein „Alveolärcarcinom".

Das jugendliche Alter der Patientin (bei dem das echte Carcinom besonders bösartig zu sein pflegt), die Vorgeschichte, Operations- und nicht ganz eindeutiger histologischer Befund (es wurde Carcinoid differentialdiagnostisch in Erwägung gezogen) machen die Annahme eines maligne gewordenen Carcinoids zumindest wahrscheinlich.

Dies würde erklären, warum diese Fälle nach den Angaben der Statistik „histologisch maligne" sind, zugleich aber auch die Tatsache, daß es unter ihnen an jugendlichen Individuen nicht sehr mangelt, wenn der jüngste nach einer dieser Statistiken erst 8 Jahre zählte, ein für das echte Carcinom ungewöhnliches Alter. Wollte man den Begriff der Malignität noch weniger eng fassen, dann werden wir ihm allerdings auch bei den Carcinoiden etwas häufiger begegnen, denn ein Fortkriechen in den Lymphspalten, wenn auch mäßigen Grades, gehört hier nicht zur Seltenheit. Die amerikanischen Autoren betonen selbst die extreme Seltenheit der primären Appendixcarcinome, so hatte *McWilliams* unter 7878 Carcinomen verschiedener Herkunft kein einziges an der Appendix (zit. bei *Vance*).

Trotzdem die Genese und Deutung der Appendixcarcinoide eine recht hypothetische ist und das ganze Problem als ungelöst gilt (siehe *Oberndorfer*), hat doch vor allem die klinische Beobachtung, wie so oft, zu einem Aufspaltungsprozeß geführt, der das Carcinoid vom echten Carcinom als etwas wesensverschiedenes abgrenzen läßt.

Wurden früher Carcinom und Carcinoid der Appendix kaum auseinandergehalten, so sind andererseits in Fällen sicherer Carcinome

der Appendix solche, die allem Anschein nach oder doch sehr wahrscheinlich von deren Nachbarschaft oder sonstigem Primärsitz ausgegangen sind und sekundär auf den Wurmfortsatz übergegriffen haben, mit Unrecht als primäre Appendixcarcinome veröffentlicht worden. Es ist das Verdienst *Simons*, der sich in einer umfassenden und sehr kritischen Arbeit mit diesem Gegenstand befaßte, die strenge Trennung zwischen Carcinoiden und Carcinomen der Appendix durchgeführt, und ein Material von nicht weniger als 447 Arbeiten prüfend, darauf hingewiesen zu haben, daß unter den zahlreichen als primäre Carcinome des Wurmfortsatzes veröffentlichten Fällen nur wenige der Kritik standhalten. So werden jene von *Berger*, *Weber*, *Luce*, *Voekler* und viele andere, was ihren Ausgangsort betrifft, angezweifelt.

Unter den neuen Arbeiten möchte man in dieser Beziehung die beiden Fälle von *Leonardo*, die er als primäre Appendixcarcinome ansieht, dahingestellt sein lassen. In einem Falle handelte es sich um einen 77jährigen Mann, der mit der Diagnose „cystisch maligner Tumor" wegen Ileuserscheinungen zur Operation gelangte und kurz darauf ad exitum kam. Bei der Obduktion ergaben sich ausgedehnte Metastasen auf dem Bauchfell und in fast sämtlichen Organen der Bauchhöhle. Das Duodenum war verwachsen mit der Leber durch einen hühnereigroßen Tumor. Rings um das Ende des Coecums und anscheinend entstanden von der Basis der Appendix, die gänzlich zerstört war, fand sich eine faustgroße Tumormasse mit der vorderen Bauchwand verwachsen und mit einem Fortsatz in der rechten Leistenbeuge. Hinter dem Rectum eine abgeflachte hühnereigroße Tumormasse, die das Rectumlumen bis auf knapp Fingerdicke eingeengt hatte. Anatomische Diagnose: „Primäres Adenocarcinom der Appendixgegend, sehr wahrscheinlich von der Appendix ausgehend".

Im zweiten Falle wurde bei einem 74jährigen Manne, der mit der Diagnose „rechte Femoralhernie" in die Klinik eingewiesen wurde, anläßlich der Laparotomie eine harte Masse in der Coecumgegend und ein Ileus festgestellt. Wegen des schlechten Zustandes nur Jejunostomie. Exitus am folgenden Tage. Die Autopsie ließ die Appendix vermissen. Genau an ihrer Stelle waren Adhäsionen zwischen Coecum und oberem Sigmoidschenkel vorhanden, eine Ileumschlinge 1 m vom Coecum entfernt war ebenfalls mit dieser Gegend verwachsen. Auf Schnitt ergab sich ein Tumor der hineinwuchs und das Sigmoid perforierte von der Stelle der Appendix aus. Der Tumor nahm nur zwei Drittel der Circumferenz des Sigmoids ein und verursachte eine Stenose. Die Perforation ließ den Zeigefinger vom Sigmoid aus durch die Appendix ins Coecum passieren. Der Tumor war ulceriert, zeigte gelatinöse, transparente Felder. Anatomische Diagnose: „Primäres gelatinöses Carcinom der Appendix mit Ausbreitung und Perforation ins Sigmoid". Nach dieser, das wichtigste herausgreifenden Beschreibung beider Fälle braucht es kaum hervorgehoben zu werden, daß der Schluß auf den primären Sitz der Carcinome gar kein zwingender ist. Es ist gar nicht einzusehen, was den Autor nötigte, den Ausgangsort der Neubildung in die Appendix zu verlegen. Dies soll noch unten im Zusammenhange näher auseinandergesetzt werden.

Das gleiche möchte man annehmen für den Fall *Hornungs*. Es ist sehr wahrscheinlich, daß in diesem Falle das Carcinom vom Baue eines typischen Darmkrebses von der Appendix her auf die Ovarien übergegriffen hat. Da aber nach dem Tode der Patientin, der 5 Monate nach der durchgeführten Operation erfolgte, keine Autopsie stattfand, ist der Schluß auf ein primäres Appendixcarcinom allein

auf Grund des histologischen Schnittes unzulässig, seitdem wir wissen, daß Krebszellen unter der Mucosa fortkriechen können, mit ihr sekundär in Verbindung treten und so einen Primärherd vorzutäuschen imstande sind. Möglicherweise lag hier ein primäres Coecumcarcinom vor, das auf die Appendix fortgeleitet wurde, wonach diese ihrerseits die Ovarien in Mitleidenschaft zog. Aus der spärlichen Beschreibung des Falles ist allerdings ein Urteil schwer zu gewinnen.

Ohne auf die vielen Einzelheiten gesondert einzugehen, sei gesagt, daß bei großer Ausdehnung eines in Frage stehenden Ileocöcaltumors, insbesondere Krebses, oder bei Mitbefallensein des Appendixansatzes oder anderer benachbarten Stellen es oft unmöglich ist, etwas Bestimmtes über den Ursprungsort der malignen Neubildung zu sagen. Das gleiche gilt für alle nicht ganz eindeutigen Fälle, wozu auch das Ausbleiben einer Autopsie im Todesfalle zu rechnen ist. Die in solchen Fällen gestellte Diagnose ist daher häufig nur eine Wahrscheinlichkeitsdiagnose, die sich auf einzelne Anhaltspunkte stützt und aus der Gesamtlage des Falles mehr oder weniger ergibt. Man kann daher in diesem Zusammenhange selten, wenn nicht besonders beweiskräftige Umstände vorliegen, Anspruch auf absolute Gültigkeit einer bestimmten Diagnose erheben, erst recht nicht, wenn diese den weitaus selteneren Fall treffen soll. Und da dies trotzdem so häufig geübt wurde und, wie aus den angeführten Beispielen hervorgeht, heute noch geschieht, erklärt es sich, daß die in der Literatur veröffentlichten, von ihren Autoren als primäre Appendixcarcinome angesehenen Fälle, von anderen als solche angezweifelt werden. Die Mehrzahl wird mit Recht gar bestritten, da sich ihre Echtheit in bezug auf den Ausgangsort aus den oft mangelhaften Beschreibungen gar nicht zwangslos ableiten läßt. Es bieten sich zumindest ebensoviele Chancen für die Annahme eines anderen Mutterbodens der Neubildung. Hinzu kommt bei den Wurmfortsatztumoren ein allgemeineres Moment, das zu Fehlschlüssen verleiten kann. Es ist die Neigung in problematischen, von vornherein uneigennützigen Fällen, für jene Seite Stellung zu nehmen, die als Rarität alleine dasteht. Das ist in unserem Falle zweifellos die Appendix, die entgegen dem Prädilektionssitze des Coecums für das Carcinom, ganz selten von diesem primär befallen wird, was ja auch seine Veröffentlichung als berechtigt erscheinen läßt.

Es sollen nun im folgenden die klinischen und anatomischen Daten eines zur Beobachtung gelangten Falles von primärem Appendixcarcinom wiedergegeben werden.

Ein 62jähriger Mann erkrankte plötzlich an diffusen Bauchschmerzen verbunden mit Übelkeit. Gegen Abend lokalisierten sich die Schmerzen im rechten Unterbauch, gleichzeitig bestand Brechreiz. Der am folgenden Tage zugezogene Arzt wies den Patienten in die Klinik ein.

Status praesens: Mittelgroßer Patient von asthenischem Habitus, gutem Ernährungszustand. Temperatur axill. 38,8°. Puls 90, regelmäßig, voll. Skleren

weiß, Pupillen reagieren prompt auf Licht und Konvergenz. Zunge weißlich belegt, ziemlich trocken. Thorax symmetrisch gewölbt, Wirbelsäule o. B. Herz, Lungen ohne pathologischen Befund. Reflexe überall normal auslösbar.

Lokalbefund: Abdomen nicht aufgetrieben, Unterbauch gedämpft, starke Abwehrspannung auf der rechten Seite. Ausgesprochener Druckschmerz in der Ileo-cöcalgegend mit Entlastungs- und Fernschmerz. Rectal: Rechts oben deutliche Druckempfindlichkeit.

Unter der Diagnose „akute Appendicitis" wurde sofort die Operation vorgenommen: Wechselschnitt rechts. Ziemlich reichlich trübes, aber nicht übelriechendes Exsudat. Coecum stark injiziert, zeigt Basisphlegmone, wenig mobil. Die Appendix liegt medio-cöcal, ist schwer akut entzündlich verändert, die Spitze ist empyematös aufgetrieben, mit Fibrinschwarten bedeckt. Die Wand ist stellenweise papierdünn. Die Appendix ist durch Stränge und Adhäsionen vollständig ans Coecum fixiert. Keine Drüsenschwellungen im Mesenterium, kein *Meckel*sches Divertikel. Typische Appendektomie, Stumpfversorgung durch doppelte Längsübernähung. Das Appendixbett wird durch Catgutnähte peritonealisiert, der Ileo-cöcalwinkel nach unten geschlossen, indem das Coecum durch einige Nähte an die seitliche Überschlagsfalte des Peritoneum parietale genäht wird. Einlegen einer Vioformmeche in den Ileo-cöcalwinkel, Eingießen von etwas Äther in die Bauchhöhle. Schichtweiser Verschluß der Bauchdecken.

Weiterer Verlauf: Am nächsten Tage Allgemeinbefinden befriedigend, Temperatur 37,6°, Puls um 100, kein Erbrechen. In den folgenden Tagen reichlich Stuhlgang, Winde, Abdomen weich. Geringe Eiterung in den Bauchdecken verzögerte etwas die Wundheilung. 24 Tage nach der Operation konnte Patient in Heilung nach Hause entlassen werden. Allgemeinbefinden sehr gut, keine Beschwerden, Stuhlgang in Ordnung.

Das Operationspräparat wurde dem pathologisch-anatomischen Institute überwiesen. Anatomischer Bericht (Prof. *Gerlach*): 5 cm langer an der Spitze kolbig aufgetriebener Wurmfortsatz enthält im oberen Abschnitt leicht galligen Schleim. Die Wandschichten sind verdickt, das Lumen ist bis zur Spitze durchgängig.

Die mikroskopische Untersuchung der Wurmfortsatzes, vor allem des kolbig aufgetriebenen Spitzenteils ergibt, daß es sich um einen eitrig rezidivierenden, zum Teil hämorrhagischen Prozeß handelt, der von der Gegend der Wurmfortsatzspitze ausgegangen ist, hier zu einer Schleimhautulceration geführt hat, und nun sich wie eine Phlegmone über den ganzen Darmteil ausgebreitet hat. Auch die proximalen Teile der Appendix zeigen bereits leukocytäre Infiltration, vor allem aber findet sich in ganzer Länge eine beträchtliche eitrig-fibrinöse Appendicitis. Im Spitzenteil des Wurmes finden sich bereits Narben, die beweisen, daß hier früher entzündliche Prozesse sich abgespielt haben. (Abb. 1.)

Darüber hinaus zeigt die Spitze des Wurmfortsatzes noch einen weiteren pathologischen Befund, nämlich auf der einen Seite ganz weitgehend überdeckt durch die Entzündung das Vorhandensein eines sicheren Adenocarcinoms. Es finden sich ganz atypische epitheliale Drüsenbildungen, und zwar infiltrierend wachsend, nicht nur in der

Schleimhautgegend, sondern darüber hinaus in der Muscularis und sogar in Serosanähe. (Abb. 2.) Die Zellen haben Siegelringformen, stark basophile Kerne und ausgesprochene Neigung Drüsen zu bilden. Dabei liegt gar nicht das Bild eines Appendixcarcinoids vor, sondern eines richtigen Adenocarcinoms. Es wurde nun der Block durchgeschnitten und je tiefer man in den Block herein, d. h. je näher man der Spitze kommt, um so ausgesprochener und ausgedehnter wird das Carcinom. Es ist sehr auffallend, daß man nur hier und da Krebsgewebe findet. Es muß aber gleich hervorgehoben und prognostisch als ungünstig bezeichnet werden, daß gerade in dieser Gegend das Carcinom bereits in Lymphspalten fortkriecht.

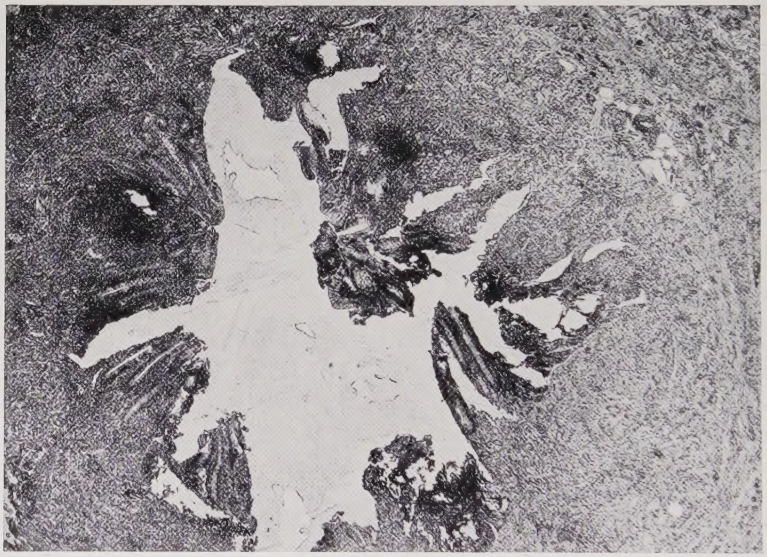

Abb. 1. Lupenvergrößerung.

Nun wurde vom Pathologen die Ansicht ausgesprochen, daß es sich nach dem ganzen Verhalten der Schleimhaut wahrscheinlich nur um eine Krebsmetastase in der Appendix handle. In einer zweiten Äußerung nahm der Pathologe Stellung zur Beziehung zwischen der Entzündung und der Neubildung, und zwar in dem Sinne, daß das Carcinom, das in der Gegend der Perforation des Wurmfortsatzes am reichlichsten entwickelt war, zur Schleimhautulceration und damit zur Appendicitis geführt hat. Es soll nachstehend auf die beiden Punkte näher eingegangen werden.

Daß hier ein echtes Carcinom vorliegt und nicht etwa eine den Carcinoiden irgendwie nahestehende Neubildung geht aus dem oben

geschilderten, mit atypischen Drüsenbildungen und infiltrativem, destruierendem Wachstum einhergehenden Bilde eindeutig hervor und wurde zur Genüge hervorgehoben. Allein die Mitteilung des Pathologen kam für den Chirurgen ganz überraschend, da weder aus der Anamnese, noch aus dem klinischen Befunde sich auch nur der leiseste Verdacht auf eine anderweitige primär maligne Neubildung ergeben hat. Wie im histologischen Bilde die Entzündung das Krebsgewebe überdeckt hat, so hat auch klinisch der appendicitische Anfall den wahren Sachverhalt vollständig maskiert. Auch während der Operation ergaben sich keine Anhaltspunkte für etwas anderes als eine akute Appendicitis, wie man sie immer wieder sieht. Das kolbig aufgetrie-

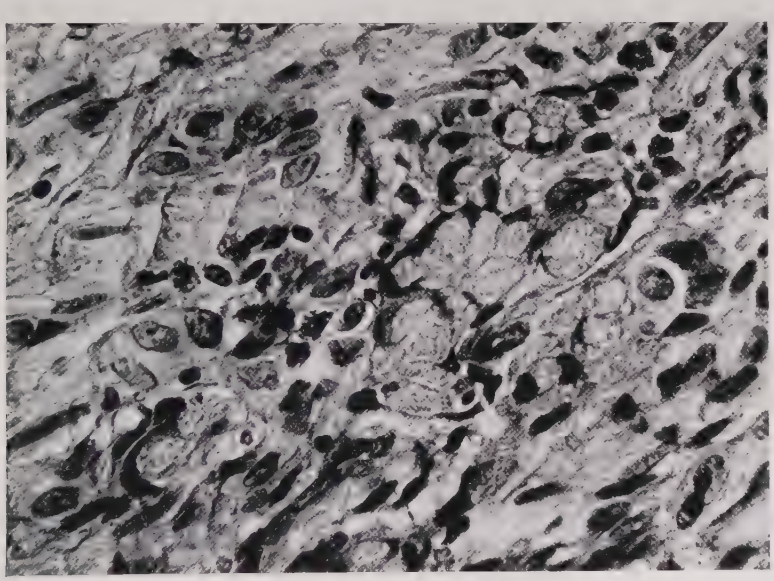

Abb. 2. Starke Vergrößerung einer Stelle aus der Abb. 1 in der Submucosa rechts.

bene Ende legte unter diesen Umständen den Gedanken eines Empyems nahe. Nirgends war auf Krebs verdächtiges Gewebe wahrnehmbar, Coecum und Peritoneum frei von Metastasen, die regionären Lymphdrüsen nicht geschwollen.

Und nun zur Frage des Ursprungsortes der carcinomatösen Neubildung. Es sei an dieser Stelle die Tatsache vorweggenommen, daß sich der Patient zur Zeit, d. h. $2^1/_2$ Jahre nach der Operation guten Befindens erfreut. Dies zu wissen ist deshalb wichtig, weil ja, wie schon erwähnt, an Hand des histologischen Präparates der Verdacht ausgesprochen wurde, es könnte sich um die Metastase eines anderwärts sitzenden Carcinoms handeln. Wo dieses vermutliche Carcinom seinen Sitz genommen hatte, darüber kann uns der Pathologe keinen Auf-

schluß geben, da er nicht auf Grund eines Obduktionsbefundes, sondern an Hand des histologischen Schnittes zu urteilen hat. Es ist eben unmöglich in jedem Falle allein aus dem mikroskopischen Befunde das ganze eines Falles zu rekonstruieren, ebensowenig wie der Kliniker allein aus dem klinischen Bilde das zugrunde liegende Leiden, die anatomische Veränderung in jedem Falle zu erschließen vermag, vielmehr zum Mikrotom als der Ultima ratio oft sich flüchten muß. Dagegen können wir der Lokalpathologie eines histologischen Schnittes eine Konstellationspathologie gegenüberstellen, indem wir, basierend auf dem klinischen Befunde im Verein mit dem anatomischen Bilde und dem weiteren Verlaufe, die Frage nach dem Mutterboden des Neoplasmas zu lösen versuchen.

Die Möglichkeiten eines extraappendikalen Primärtumors bei echtem Krebs des Wurmfortsatzes sind rasch erschöpft. In erster Linie sind es die Coecumkrebse, die, mehr oder weniger groß geworden, früher oder später, je nach ihrem Sitz, auf die Appendix per continuitatem übergreifen können. Hierher gehören die meisten Krebse, die, wie schon auseinandergesetzt wurde, unter der Flagge der primären Appendixcarcinome gegangen sind.

Die *echten Metastasen an der Appendix* können, wie so oft am Darmkanal, in Form subseröser Knötchen auftreten. Diese Form geht oft mit allgemeiner peritonealer, carcinomatöser Aussaat einher. Entweder handelt es sich dabei um richtige *Implantationsmetastasen*, die z. B. per conguitatem von dem Primärkrebs eines benachbarten Organs fortgeleitet sind; so scheint das Auftreten von Metastasen in der Appendix bei Ovarialcarcinom ziemlich häufig zu sein. Oder es handelt sich um *echte Fernmetastasen*, für die als Transportweg der Lymphweg retrograd angenommen, der Blutweg nicht in Abrede gestellt wird (*Simon, Meye*). Der Transport abgescheuerter oder zerfallener Geschwulstbröckel vom Magen aus in den Darmkanal und Ansiedlung der Tumorelemente daselbst zwecks Bildung einer Metastase wird von den meisten als unwahrscheinlich erklärt, vor allem die Ansiedlung auf intaktem Epithel. Fernmetastasen kommen in erster Linie von Magencarcinomen, die weitaus am meisten zu Metastasierung in der Appendix neigen; als solche seien die Fälle von *Meye*, *Gobiet* genannt. Unter diese wird auch der Fall von *Edington* gerechnet (s. *Simon*), der in der Literatur als primäres Appendixcarcinom mit Metastasenbildung niedergelegt ist, von vielen jedoch wegen der ausgebliebenen Autopsie und der, der Appendicitis vorausgegangenen auf Carcinom stark verdächtigen Beschwerden (Schmerzen im Epigastrium, Erbrechen schwarzer Massen) mit Recht angefochten wird.

Nun haben wir in unserem Falle gar keinen Anhaltspunkt für die heterotope Entwicklung eines anderweitigen Primärtumors, der in

der Appendix Metastasen gesetzt haben sollte. Weder Anamnese noch weiterer Verlauf ließen in dieser Beziehung irgendeinen Verdacht aufkommen. Der Patient hatte vor der Operation keine anderweitigen Beschwerden und ist nach der Operation geheilt.

Wäre ein Ausgang vom Coecum her möglich?

Reichel äußert sich in seinen „Neubildungen des Darmes" über das Coecumcarcinom folgendermaßen: „Beim Carcinoma coeci ist es oft so, daß das Fehlen von Stenoseerscheinungen die frühzeitige Diagnose erschwert. Entwickelt sich die Geschwulst im Fundus des Coecums, bleibt die Ileocöcalklappe frei, dann braucht es zunächst zur Störung der Stuhlentleerung nicht zu kommen, also wächst auch die Geschwulst ungehindert weiter. Andererseits aber neigen gerade die großen, weichen, die Wand infiltrierenden Carcinome zum Zerfall, die Perforation kann dann das erste Zeichen der Erkrankung sein, die Diagnose Appendicitis liegt dann, besonders wenn es sich um jüngere Individuen handelt, viel näher als der Verdacht eines Carcinoms."

Nun aber ließ sich während der Operation kein auf eine derartige Erkrankung des Coecums auch nur verdächtiger Befund erheben. Der Patient erkrankte zwar an akuter Appendicitis, und diese stand auch in Zusammenhang mit einer krebsigen Neubildung, beides spielte sich aber lediglich an der Appendix ab. Käme eine Metastase eines anderwärts sitzenden Tumors in Frage, dann hätte uns der weitere Verlauf darüber Aufschluß geben müssen. Das Wachstum desselben bis zum Auftreten der klinischen Erscheinungen, die Metastasierung, das Operationstrauma und vor allem eine Zeitspanne von $2^1/_2$ Jahren nach der Operation würden uns, was seinen Sitz beträfe, nicht im Stiche gelassen haben.

Es soll noch auf das *histologische Bild* eingegangen und gleich bemerkt werden, daß so sehr man von demselben in zweifelhaften Fällen eine Lösung der Frage nach dem Mutterboden eines Carcinoms erwarten kann, in unserem Falle dies nicht zuzutreffen braucht. Mit gutem Recht wird im pathologischen Berichte eines anderweitigen Primärherdes gedacht, da der Ausgang der Neubildung vom Epithel der Appendixmucosa in den Serienschnitten nicht hat nachgewiesen werden können. Sind doch zudem die primären Appendixcarcinome, wie mehrfach betont wurde, extrem selten. Wie soll denn aber dieser Nachweis überhaupt möglich sein, nachdem die Appendixschleimhaut und, worauf es mir besonders ankommt, gerade an der Stelle des intensivsten Wachstums der Neubildung, völlig zerstört und das ganze weitgehend von der Entzündung überdeckt war. Da das Krebsgewebe besonders in der Perforationsgegend ausgedehnt war, möchte ich jetzt, nach dem ganzen Verlaufe, annehmen, daß diese Stelle, d. h. die Appendixspitze den Boden für die Neubildung abgegeben hat.

Noch einiges zum ursächlichen Zusammenhange *Appendicitis Carcinom.*

Zu diesem haben sich viele Autoren (*Simon, Vassmer, Miloslavich* und *Namba, Milner*) geäußert, wobei hauptsächlich das Appendixcarcinoid zur Diskussion stand. Die meisten unter ihnen vertreten den Standpunkt, daß die Appendicitis sowohl primär wie sekundär entstehen kann. Die Mehrzahl neigt mehr einer von beiden Theorien zu, schließt aber die Möglichkeit oder das gelegentliche Vorkommen der anderen nicht aus. Wenn der Tumor, und das gilt wohl auch für das Carcinom, durch seine Größe oder Lage einen akuten Verschluß des Wurmfortsatzes bewirkt, wird ein heftiger, akuter Anfall mit allen seinen möglichen Folgeerscheinungen resultieren müssen. Hindert er aber durch die Art seines Sitzes den Ablauf der Peristaltik oder schädigt sonstwie die Wandung in ihrer Ernährung, dann schafft er ein dispositionelles Moment zur Etablierung einer Appendicitis, die chronisch rezidivierend sein oder in einen akuten Anfall übergehen kann (*Simon*).

Es soll hier, was den echten Krebs betrifft, das Problem seiner Entstehung nicht aufgerollt werden (s. hierzu *Blumenthal*). Die im Spitzenteil der Appendix vorhandenen Narben sind älteren Datums. Die evtl. Möglichkeit, daß sich das Carcinom auf dem Boden dieser chronischen Entzündung entwickelt hat, hängt mit dem Krebsproblem als solchem zusammen, es sei daher in dieser Frage auf die dazu maßgebenden Quellen verwiesen. Auffallend wäre, daß das Carcinom an der Appendix, die im vorgerückten Alter selten ganz intakt gefunden wird, sondern vielmehr chronisch und symptomlos verlaufende Entzündungen durchmacht, man möchte sagen nach Art einer „stillen Feiung", um dem akuten, gefahrvollen Schube zu entgehen, daß an dieser Appendix das Carcinom so äußerst selten primär vorkommt. Ebenso dagegen spricht die Tatsache, daß Thymus und Milz, wie die Appendix lymphatische und im Laufe des Lebens einen Schrumpfungsprozeß durchmachende Organe, so extrem selten von malignen Neubildungen befallen werden. *Vassmer* äußert sich dahin, daß nicht in jedem Falle ein Zusammenhang zwischen Appendicitis und Appendixcarcinom zu bestehen braucht. Uns interessiert vielmehr die Tatsache, daß ein bestehender Krebs entzündliche Reaktionen in seiner näheren und weiteren Umgebung hervorzurufen vermag. Ernährungsstörungen, Toxinwirkungen sind deren Ursachen. Es liegt sehr nahe anzunehmen, daß das mit destruierendem Wachstum ausgestattete Krebsgewebe die an sich dünne Wandung des Wurmfortsatzes, etwa nach Art der Chorionzotten eines in der Tube implantierten Eies, usuriert und im Verein mit der entzündlichen Reaktion zur Perforation geführt hat.

Prognostisch wird der begleitenden Appendicitis eine bedeutende Rolle zugeschrieben. Man wird wohl *Vassmer* zustimmen müssen,

der sagt „die praktische Bedeutung eines Appendixtumors, der mit einer Appendicitis kombiniert ist, liegt in der durch sie bedingten Verbesserung der Prognose der malignen (und vielleicht Verschlechterung der Prognose der benignen) primären Appendixtumoren." Der zufällige Sitz in der Appendix und die begleitende Appendicitis führen zur frühzeitigen, radikalen Entfernung des Wurmfortsatzes und damit des zweifachen Krankheitsherdes. Möglicherweise war es auch in unserem Falle der appendicitische Anfall, der dem Patient das Leben gerettet hat. Zwar wurde infiltratives Wachstum und Fortkriechen in den Lymphspalten festgestellt, dies bedeutet aber noch kein schrankenloses Wachstum. Wahrscheinlich wurden auch einige Krebsepithelien außerhalb der vom Chirurgen gesetzten Grenze auf dem Lymphwege verschleppt, es ist aber der Körper anscheinend imstande, mit solchen Eindringlingen fertig zu werden (s. *Ribbert*, S. 298).

Die Diagnose eines Appendixcarcinoms dürfte nur in den seltensten Fällen einmal gestellt werden. Während *Leorat* (zit. bei *Leonardo*) Schmerzen im rechten, unteren Quadranten bei fehlendem Fieber und Vorhandensein von Druckgefühl anhaltend zwischen den akuten Schüben als für Neoplasmen der Appendix charakteristisch ansieht, äußern sich andere Autoren sehr skeptisch, unter ihnen auch *Reichel*. Selbst in dem bisher allein vor der Operation diagnostizierten, von *Beger* veröffentlichten Falle aus der Klinik von *Thiersch* wird an der Appendix als Ausgangsort der Neubildung von vielen Seiten gezweifelt. Nach *Vance* deckt sich das Bild des Appendixcarcinoms mit den verschiedenen Stadien der Appendicitis, andere Fälle wurden während einer Probelaparotomie „wegen unklarer Beschwerden" identifiziert, in 99% der Fälle ist der Operateur jedoch überrascht, wenn der Pathologe berichtet, die entfernte Appendix zeige ein Carcinom oder Carcinoid.

Zusammenfassung.

Die Carcinoide der Appendix haben mit dem Carcinom nur das Morphologische gemeinsam und sind von ihnen als etwa Wesensverschiedenes scharf zu trennen.

Die weitaus größte Zahl der in der Literatur früher publizierten Fälle von primärem Carcinom der Appendix waren Appendixcarcinoide, andere halten in bezug auf den Ausgangsort der Kritik nicht stand. Dies ist noch heute der Fall, was an einigen neuen Fällen aus der Literatur nahegelegt wird.

Es wird über einen, erst nach dem weiteren Verlaufe mit Sicherheit als solchen diagnostizierten Fall von primärem Adenocarcinom der Appendix bei einem 62jährigen Manne berichtet, das wegen der verursachten akuten Appendicitis frühzeitig radikal operiert werden konnte und zu glatter Heilung führte.

Es ist mir eine angenehme Pflicht, Herrn Prof. C. Henschen für die Anregung zu dieser Arbeit und die gewährte Unterstützung, ebenso Herrn Prof. W. Gerlach für die Überlassung des histologischen Präparates meinen herzlichsten Dank an dieser Stelle auszusprechen.

Literaturverzeichnis.

[1] *Beger*, Berl. klin. Wschr. **1882**, Nr 41, 616. — [2] *Blumenthal*, Ergebnisse der experimentellen Krebsforschung und Krebstherapie. 1934. — [3] *Darnall* u. *Kilduffe*, Amer. J. Surg. **1932**. — [4] *Gobiet*, Wien. klin. Wschr. **1909**, Nr 4, 22. — [5] *Goetjes*, Z. Krebsforsch. **9**, 357 (1910). — [6] *Gross*, Münch. med. Wschr. **1928**, Nr 26. — [7] *Hornung*, Zbl. Gynäk. **1928**, Nr 26. — [8] *Kudo*, Z. Krebsforsch. **6**, 402 (1908). — [9] *Leonardo*, Amer. J. Surg. **1933**, 290. — [10] *Luce*, Beitr. klin. Chir. **82**, 155 (1912). — [11] *Meye*, Über primäre und sekundäre Carcinome des Wurmfortsatzes. Inaug.-Diss. Leipzig 1911. — [12] *Milner*, Dtsch. med. Wschr. **1910**, Nr 25, 1190. — [13] *Miloslavich* u. *Namba*, Z. Krebsforsch. **12** (1913). — [14] *Oberndorfer*, Münch. med. Wschr. **1928**, Nr 31. — [15] *Reichel* u. *Staemmler*, Neue dtsch. Chir. **33**b (1933). — [16] *Ribbert*, Das Carcinom des Menschen. Bonn 1911. — [17] *Simon*, Erg. Chir. **1916**. — [18] *Vance*, Amer. J. Surg. **1934**, 854. — [19] *Vassmer*, Dtsch. Z. Chir. **91** (1908). — [20] *Voeckler*, Dtsch. Z. Chir. **105**, 304 (1910). — [21] *Weber*, St. Petersb. med. Wschr. **1907**, Nr 22, 213.

Druck der Spamer A.-G. in Leipzig. — Printed in Germany.